Enciclopedia Médico-Quirúrgica – E – 46-330 (2005)

Adenoidectomía. Amigdalectomía

R. Nicollas
J.-J. Bonneru
S. Roman
J.-M. Triglia

Resumen. – *La adenoidectomía y la amigdalectomía son intervenciones quirúrgicas con indicación frecuente en el niño. Aunque suelen practicarse en la misma fase quirúrgica, tienen una finalidad diferente y postoperatorios distintos. En la mayoría de los casos, la indicación es el resultado de una reflexión y se ha decidido de mutuo acuerdo con el médico o pediatra que trata habitualmente al niño. En algunos países, los organismos sanitarios públicos han permitido precisar bien sus indicaciones. Para conseguir la máxima tranquilidad durante el postoperatorio, resulta fundamental proporcionar la información adecuada a los padres. La adenoidectomía y la amigdalectomía son las primeras técnicas quirúrgicas que se enseñan al futuro otorrinolaringólogo durante su período de formación. Desde el punto de vista técnico, estas intervenciones están perfectamente estandarizadas y codificadas, y deben plantearse siempre con todo el rigor necesario, sin considerarlas técnicas de cirugía menor. Las complicaciones, sobre todo las hemorrágicas, pueden ser graves. Las bases para prevenir la aparición de accidentes son la adecuada preparación del niño, la anestesia general adaptada, la técnica precisa con hemostasia codificada y una excelente vigilancia postoperatoria. En los últimos tiempos se han descrito gran cantidad de técnicas, todas ellas enfocadas hacia el concepto de «cirugía mínimamente invasiva». Por último, la prescripción sistemática de analgésicos durante los primeros días del postoperatorio contribuye a garantizar una evolución adecuada.*

© 2005 Elsevier SAS, París. Todos los derechos reservados.

Palabras clave: *Amigdalectomía; Adenoidectomía; Hemorragia postoperatoria; Hemostasia; Vías respiratorias*

Estudio preanestésico y preparación del paciente

Tanto para la adenoidectomía como para la amigdalectomía, las modalidades de consulta anestésica, las indicaciones de hospitalización y de tratamiento del niño en el bloque quirúrgico y la inducción anestésica son idénticas, por lo que se tratan en el mismo capítulo. Los elementos específicos de cada una de dichas técnicas quirúrgicas se tratarán en sus capítulos respectivos.

ESTUDIO PREANESTÉSICO

En la población pediátrica, la consulta preanestésica debe tener lugar en presencia de los padres, dentro de los 15 días previos a la intervención. El interrogatorio médico, que se completa con los datos de la cartilla sanitaria, debe comprender los antecedentes médicos, quirúrgicos y anestésicos en busca de datos que puedan indicar predisposición alérgica, síndrome de apnea del sueño y episodios repetidos de sobreinfecciones otorrinolaringológicas (ORL) o broncopulmonares. También hay que descartar la existencia de trastornos hemorrágicos familiares o tendencias hemorrágicas en forma de epistaxis o hematomas. Se deben precisar los tratamientos en curso y asegurar la ausencia de medicación reciente a base de aspirina o sus derivados. Las pruebas de laboratorio comprenden en todos los casos el estudio de la hemostasia con concentración de protrombina, tiempo de tromboplastina parcial activado y fibrina. El resto de pruebas (fórmula y recuento, cifra de plaquetas, electrocardiograma, radiografía de tórax y consulta con el especialista) se solicitan únicamente en función de los resultados de la exploración física. Este estudio sistemático de la coagulación permite descartar o compensar un eventual trastorno de la crasis sanguínea y autoriza la adenoidectomía y/o amigdalectomía en los niños hemofílicos o portadores de la enfermedad de von Willebrand. En estos niños, el tratamiento preventivo con desmopresina permite elevar la concentración de los factores

R. Nicollas : (Praticien hospitalier)
Service d'ORL pédiatrique et chirurgie cervicofaciale, France.
J.-J. Bonneru : (Praticien hospitalier)
Département d'anesthésie-réanimation pédiatrique. Hôpital de la Timone, 264, rue Saint-Pierre, 13385 Marseille cedex 5, France.
S. Roman : (Praticien hospitalier)
J.-M. Triglia : (Professeur des Universités-praticien hospitalier, chef du service d'ORL pédiatrique et chirurgie cervicofaciale)
Adresse e-mail: jean-michel.triglia@ap-hm.fr
Service d'ORL pédiatrique et chirurgie cervicofaciale, France.

VIII C, VIII Ag y VII C [1]. El protocolo comprende la inyección intravenosa lenta de 0,3 µg/kg una hora antes de la intervención, repitiendo la misma dosis 12 horas después y, posteriormente, los días 3. y 5. del postoperatorio. Durante este tratamiento, los riesgos de hipotensión exigen el control de las cifras tensionales, así como la restricción hídrica hasta el reinicio de la diuresis. Dicho tratamiento no está exento de efectos secundarios; se han comunicado casos de convulsiones y de parada respiratoria [2]. A menudo se asocia algún fibrinolítico de eficacia probada, como el ácido tranexámico [3].

El tratamiento preoperatorio se suele iniciar 4 días antes de la fecha de la intervención, y se basa en antibioticoterapia con betalactámicos o macrólidos adaptada a la edad y al peso del niño.

En el adulto, la consulta preanestésica trata de reunir los mismos datos que en el caso del niño; las pruebas complementarias se completan con el ionograma sanguíneo, el electrocardiograma y la radiografía de tórax. Si existen alteraciones de la coagulación, el tratamiento preventivo con desmopresina está contraindicado en ancianos, pacientes afectados de coronariopatía y embarazadas.

PREPARACIÓN

Comprende la recepción del paciente, su admisión en la estructura de cuidados que le corresponde y su instalación en el quirófano.

■ *En el niño*

El niño ingresa la misma mañana de la intervención. La actitud actual consiste en suspender la alimentación sólida y láctea seis horas antes de la operación, aunque se le permite tomar ciertos líquidos, como agua o zumo de frutas sin pulpa hasta tres horas antes. Cuando el niño va a trasladarse al bloque quirúrgico, se premedica con benzodiazepinas del tipo midazolam (0,25-0,40 mg/kg por vía rectal) y, a partir de los 20 kg de peso, flunitrazepam (0,03 mg/kg por vía sublingual). Esta premedicación debe evitarse en los niños que presenten apneas, insuficiencia respiratoria o miopatía.

En el quirófano, el niño se tiende sobre la mesa quirúrgica en decúbito dorsal y se instalan los elementos de vigilancia: monitor cardíaco, pulsioxímetro, dispositivo no invasivo de medida de la presión arterial y, para los más pequeños, vigilancia de la temperatura.

La inducción anestésica se realiza por inhalación; ésta es más rápida que en el adulto y puede revertirse en cualquier momento. La mezcla O_2-N_2O, inicialmente a concentraciones del 70-30%, se lleva enseguida a concentraciones del 50-50%. El halotano se introduce de forma progresiva, ya que, de entrada, concentraciones elevadas (del 4-5%) suelen tolerarse mal y producen asfixia. En este momento, se toma una vía periférica y se comienza el tratamiento a base de antibióticos (betalactámicos o macrólidos) y antiinflamatorios esteroideos a dosis de 0,5-1 mg/kg. El mantenimiento de la anestesia depende del tipo de intervención y, por tanto, se plantea en función de la misma.

■ *En el adulto*

Ingresará la víspera de la intervención y debe estar en ayunas desde la medianoche. Durante la noche, recibirá premedicación oral a base de benzodiazepinas o ansiolíticos. La mañana de la intervención, una hora antes de su traslado al quirófano, se administra la misma medicación por vía sublingual.

Una vez en el quirófano, después de la monitorización cardíaca, la instalación del monitor no invasivo de la presión arterial y del pulsioxímetro y la canalización de la vía venosa periférica, se procede a la inducción anestésica por vía venosa con barbitúricos o con otro hipnótico del tipo propofol. La administración de un agente curarizante de acción corta, como el atracurio, permite la intubación con sonda reforzada. Se introduce por vía oro o nasotraqueal según la costumbre del cirujano y la localización de la intervención (sobre el cavum o las amígdalas). Una vez que el paciente se encuentra en ventilación espontánea, el mantenimiento de la anestesia se consigue con halogenados del tipo halotano o isoflural. Para limitar las descargas adrenérgicas se inyecta algún morfínico. Desde el comienzo de la intervención se inicia la antibioticoterapia y el tratamiento antiinflamatorio por vía intravenosa.

El despertar del paciente y su extubación tienen lugar en la sala de reanimación, donde se realizará vigilancia postoperatoria durante al menos una hora. Después, el paciente vuelve a la unidad de hospitalización y recibe el alta 24-48 horas después en función de su estado clínico y de la costumbre del cirujano.

Adenoidectomía

Consiste en la exéresis de las vegetaciones adenoideas. Esta intervención persigue un doble objetivo: mecánico, al eliminar la obstrucción rinofaríngea, y biológico, suprimiendo el tejido alterado por la inflamación crónica automantenida y susceptible de alojar un foco infeccioso crónico. No existe una edad límite para practicar la adenoidectomía, pero no se aconseja su realización antes de los 12-14 meses, ya que, por una parte, el tiempo para apreciar el carácter recidivante de la rinofaringitis es muy limitado y, por otra, las vegetaciones adenoideas se presentan a esta edad mucho más a menudo bajo la forma de lámina linfoide que de hipertrofia localizada.

La técnica «clásica» consiste en el doble raspado [4], la acción del adenótomo (raspado) se completa con un dedo (vaciamiento) y se efectúa a ciegas.

Las indicaciones y contraindicaciones de la adenoidectomía se exponen respectivamente en los recuadros 1 y 2.

TÉCNICA ANESTÉSICA

Las indicaciones de intubación endotraqueal son muy amplias, por lo que se propone el siguiente organigrama: se intubarán los niños ASA 2 y superiores, los ASA 1 de menos de un año (debido al reflejo de cierre de la laringe), los ASA 1 de más de 6 años y, de forma general, siempre que se considere que puede existir compromiso de la vía respiratoria.

En caso de que el niño no sea intubado, la pauta es la siguiente. Una vez que se ha realizado la inducción anestésica y que ha desaparecido el reflejo palpebral, se coloca al niño bajo oxígeno puro y en declive de 15° sobre un rodillo blando situado debajo de los hombros. El cirujano coloca entonces el abrebocas y procede a la ablación de las vegetaciones. Es indispensable la realización previa de dos aspiraciones y el flujo rápido de oxígeno.

Recuadro 1 Recomendaciones sobre las indicaciones de la adenoidectomía

– *La* **otitis media aguda** *no es indicación de adenoidectomía.*
– *En caso de* **otitis media aguda recidivante** *(presentación de al menos tres episodios de otitis media aguda en menos de seis meses, separados cada uno por un intervalo libre de al menos seis semanas), sólo se puede indicar la adenoidectomía si han fracasado el resto de tratamientos (antibioticoterapia curativa de los episodios agudos, hierro sobre todo en caso de carencia), el carácter recidivante de la otitis media aguda es mal tolerado por el niño o su familia, o cuando produzca repercusión escolar, familiar o social manifiesta.*
– *En caso de* **otitis seromucosa** *no complicada, asintomática, sin repercusión funcional significativa sobre la audición, es inútil plantear cualquier procedimiento médico y/o quirúrgico. Salvo casos concretos, si la otitis seromucosa no complicada se presenta en el niño mayor y no es recidivante, se recomienda, de entrada, adoptar una actitud expectante, teniendo en cuenta que la probabilidad de que se resuelva de manera espontánea aumenta con la edad y en los meses que preceden al verano. Cuando la otitis seromucosa se complica desde el principio (pérdida de audición con repercusión sobre la vida cotidiana, sobreinfecciones frecuentes, retracción timpánica), se recomienda iniciar tratamiento médico y/o quirúrgico lo antes posible. En el niño que presenta una otitis seromucosa complicada o sintomática que origina pérdida de audición significativa o repercusión sobre su vida habitual (trastornos del comportamiento, dolores recurrentes, trastornos del lenguaje, dificultades de aprendizaje, recidivas de otitis medias agudas), el tratamiento quirúrgico debe plantearse ante el fracaso del tratamiento médico. En el niño de más de dos años, el tratamiento más eficaz en términos de resolución del derrame es la asociación de adenoidectomía + inserción de tubos transtimpánicos de ventilación. En ausencia de datos comparativos, son razonables y posibles otras opciones: adenoidectomía sola o completada con miringotomía y aspiración, o inserción de tubos transtimpánicos de ventilación sin adenoidectomía.*
– *Se recomienda la adenoidectomía en caso de que la hipertrofia adenoidea produzca* **obstrucción crónica de las vías respiratorias superiores** *con trastornos funcionales persistentes.*
– **Salvo casos concretos,** *en ausencia de pruebas relacionadas con los efectos de la adenoidectomía sobre algunas afecciones (trastornos del desarrollo pondoestatural, orofacial, dental, de la masticación y del lenguaje), la adenoidectomía sólo se recomienda si existe obstrucción sintomática de las vías respiratorias.*
La adenoidectomía no presenta contraindicaciones relativas (Recuadro 2), habiéndose descrito en el curso de rinofaringitis, otitis aguda y después de la vacunación.

Recuadro 2 Recomendaciones sobre las contraindicaciones de la adenoidectomía, la amigdalectomía, y otros consejos

Contraindicaciones de la adenoidectomía y la amigdalectomía

No existen contraindicaciones absolutas de la adenoidectomía ni de la amigdalectomía. Las contraindicaciones relativas deben estudiarse caso por caso:
– *por lo general, los* **trastornos de la coagulación** *pueden detectarse y no constituyen contraindicación cuando la cirugía es imperativa;*
– *las* **fisuras palatinas** *y las* **hendiduras submucosas** *deben investigarse clínicamente; representan contraindicación relativa de la adenoidectomía debido al riesgo de que se descompense la potencial insuficiencia del velo del paladar que se encuentra enmascarada por la hipertrofia adenoidea, pero no contraindican la amigdalectomía;*
– *si el niño tiene* **fiebre** *(temperatura > 38 °C), la intervención se aplaza varios días.*
La predisposición alérgica y/o el asma preexistente no constituyen contraindicación para la adenoidectomía o la amigdalectomía.

Otras recomendaciones

Se insiste en la importancia de la exploración preoperatoria, tanto clínica ORL, como anestésica y general, sobre cualquier otra consideración complementaria o analítica. Hay que proporcionar la información necesaria al paciente, a los familiares y a su médico habitual para que, una vez en el domicilio, se consiga la mejor vigilancia postoperatoria.
Tras la adenoidectomía y, sobre todo, tras la amigdalectomía, se debe tratar con eficacia el dolor postoperatorio, así como indicar un tratamiento de los vómitos asociados o prevenirlos.

El anestesista, situado a la cabeza del niño, con la mesa de operaciones inclinada 15°, introduce el aspirador rígido hasta contactar con la pared faríngea posterior y aspira los restos de vegetaciones, realizando asimismo una segunda aspiración mediante la introducción de una sonda blanda por la fosa nasal hasta contactar con el cavum. Cuando termina la adenoidectomía, se coloca al niño en posición de decúbito lateral. La brevedad de la intervención asegura una rápida reanimación. La libertad de las vías respiratorias se garantiza mediante la aspiración de la fosa nasal durante la fase de despertar. El niño vuelve a su habitación después de pasar varios minutos en la sala de reanimación, donde debe comprobarse que ha cesado la hemorragia y que el reflejo de la tos es eficaz.

Salvo casos concretos, el alta hospitalaria se concede entre las cuatro y las seis horas después de la intervención, una vez que el anestesista y el cirujano hayan visitado al niño en su habitación.

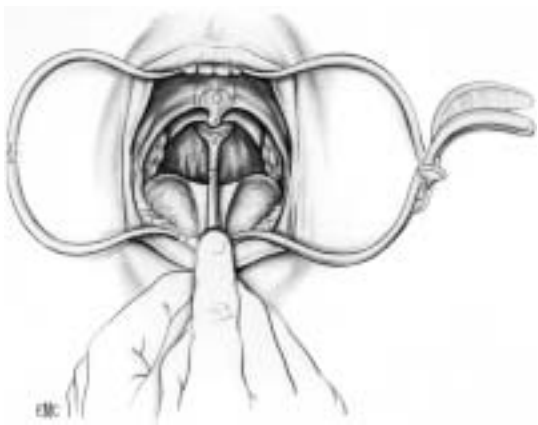

Figura 1 *Adenoidectomía en un niño no intubado. Exposición de la orofaringe con el adenótomo introducido en la rinofaringe.*

CIRUGÍA

Material

Depende de la técnica empleada por el cirujano. En el caso de la adenoidectomía mediante raspado a ciegas, se dispone sobre la mesa preparada a dicho efecto, que por lo general se sitúa a la derecha del cirujano:

– un abrebocas de Doyen o de Jennings;

– un depresor lingual metálico acodado;

– un adenótomo sin dientes;

– un adenótomo de Moure con cesta, donde los dientes retienen los restos adenoideos; el tamaño de los adenótomos se elige en función de la edad del niño; éstos se deben poder introducir en la rinofaringe sin provocar heridas en las amígdalas o en los pilares amigdalinos;

– una pinza hemostática acodada denominada «de restos»;

– un par de tijeras largas;

– dos cánulas de aspiración: una rígida para la faringe (tipo Yankauer), y otra flexible para las fosas nasales y el cavum;

– una compresa húmeda, para limpiar el aspirador rígido que sostiene el anestesista.

Técnicas

En el niño no intubado

En este caso, siempre se trata de adenoidectomía mediante raspado. Se tiende al niño en decúbito dorsal sobre la mesa operatoria, colocando un campo alrededor del cuello y sobre el tórax. El anestesista se sitúa a la cabecera del niño y mantiene la extremidad cefálica en la línea media gracias a contención firme de la frente. El cirujano se coloca a la derecha del niño y la enfermera se sitúa entre éste y el anestesista.

Una vez que el anestesista retira la mascarilla facial, el cirujano coloca el abrebocas con especial atención a los dientes de leche móviles, que corren el riesgo de ser aspirados. Con la mano izquierda se sostiene el depresor lingual, que aplasta la base de la lengua exponiendo ampliamente la pared posterior de la faringe (Fig. 1).

El adenótomo, sostenido en la mano derecha (con el índice por encima y el pulgar por debajo), se introduce sagitalmente por detrás del velo. Toma contacto con el borde posterior del vómer y asciende hasta su parte superior para alcanzar el techo del cavum. La mano y el instrumento,

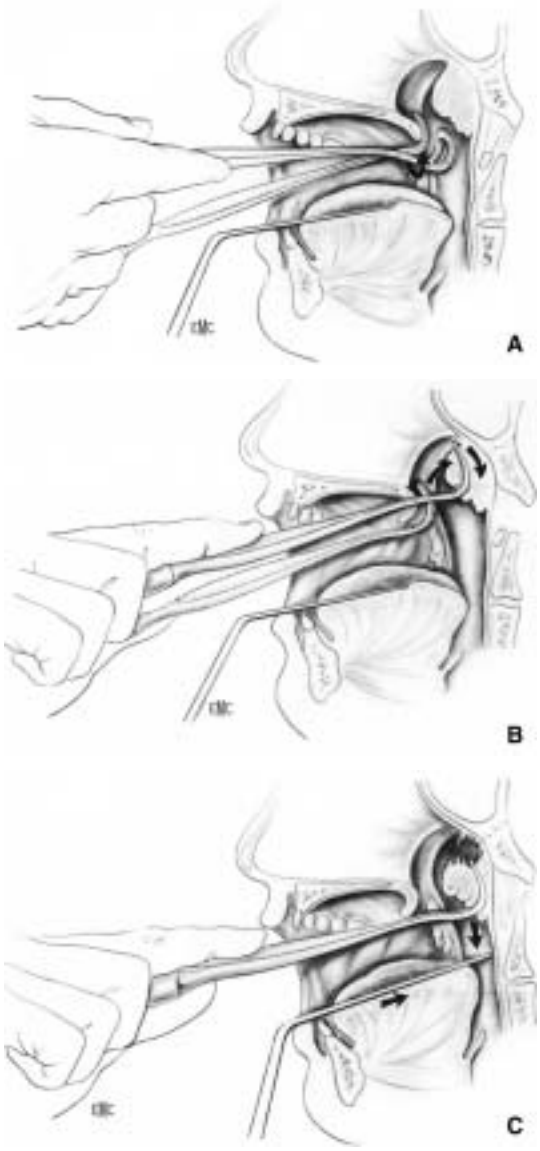

Figura 2 *Representación sagital de las diferentes fases de la adenoidectomía.*
A. El adenótomo se introduce por detrás del velo y asciende en contacto con el vómer hasta alcanzar el techo del cavum. B, C. El adenótomo penetra en la masa adenoidea y desciende hasta el plano del velo.

como prolongación uno de la otra, realizan un movimiento de pivote, sin brutalidad, hacia abajo, alrededor de la muñeca, lo que permite la penetración de los ganchos del adenótomo en la masa adenoidea; después, el instrumento se desliza de forma paralela a la pared posterior de la faringe, hasta que el adenótomo cargado de la masa de vegetaciones hace su aparición por debajo del velo (Fig. 2). Esta maniobra se efectúa de manera idéntica con un adenótomo sin dientes, según el mismo eje, pero también en un eje parasagital derecho e izquierdo, con el fin de eliminar los fragmentos residuales de vegetaciones adenoideas, que el anestesista aspira enseguida con el aspirador rígido. En este momento de la intervención, se introduce por la fosa nasal el segundo aspirador (flexible), mientras que el cirujano introduce el dedo índice siguiendo el recorrido del adenótomo para comprobar la vacuidad del cavum y eliminar los restos adenoideos que puedan permanecer en contacto con los rebordes tubáricos. Si queda un fragmento adenoideo pediculado, unido a la pared posterior de la faringe por un filamento de mucosa que haya

escapado a los dientes del adenótomo, se coge con la pinza de restos y se desinserta mediante tracción simple, o se secciona con la tijera.

Después de practicar la última aspiración faríngea, se bascula al niño, situándolo en decúbito lateral hasta que despierta. Mientras tanto, la sonda de aspiración colocada en la fosa nasal mantiene la vacuidad faríngea. El niño suele despertarse en 30 segundos; se le limpia la cara, se le vuelve a vestir y se le pasa de nuevo a su cama de hospitalización.

El niño puede beber agua helada 3 o 4 horas después de la intervención, y después se le permite volver a casa si no existe hipertermia. La primera tarde puede tomar comida ligera. La prescripción médica comprende el mantenimiento de la antibioticoterapia preoperatoria durante una semana, la desinfección nasal y la administración de analgésicos durante las primeras 24-48 horas (excepto cualquier producto a base de aspirina o ibuprofeno). La cita de la revisión postoperatoria se fija en el mes siguiente.

En el niño intubado

Adenoidectomía mediante raspado. La intervención se desarrolla en posición de Rose. Para exponer ampliamente la faringe se emplea un pequeño separador o se pasan dos lazos por las narinas. La adenoidectomía se realiza con adenótomo, mientras se introduce un aspirador blando a lo largo del suelo de la fosa nasal hasta llegar al cavum. Una vez que el cirujano está seguro de la vacuidad de la faringe, se coloca un taponamiento faríngeo mediante compresa, que se mantiene hasta que el niño despierta. Si el paciente presenta trastornos de la coagulación, puede ser necesaria una hemostasia con la pinza bipolar bajo control visual.

Otras técnicas. Desde la aparición de los sistemas ópticos, es posible practicar esta intervención bajo control visual. En este caso, el paciente debe intubarse para que el cirujano pueda practicar la intervención como en el caso de la cirugía endonasal videoendoscópica. Todas estas técnicas tienen como objetivo la práctica de la cirugía bajo control visual, lo que permite aumentar la precisión de la intervención y mejorar la hemostasia.

En este sentido, se han propuesto varios sistemas instrumentales.

Algunos autores aconsejan el empleo del *microdesbridador* [5], ya utilizado en cirugía sinusal. Este material tiene la ventaja de que se puede realizar la adenoidectomía parcial o total controlando perfectamente el acto quirúrgico. El sistema de «lavado-aspiración» facilita su realización bajo sistemas ópticos.

Otros prefieren el *electrocoagulador* [6].

Algunos equipos utilizan un híbrido de los dos sistemas anteriores: el sistema de *aspiración-coagulación* [7, 8]. Según sus promotores, reuniría las ventajas de los dos sistemas precedentes, permitiendo una exéresis muy precisa del paquete adenoideo y una hemostasia inmediata de buena calidad.

En el adulto

La adenoidectomía se desarrolla bajo intubación según las mismas modalidades.

COMPLICACIONES DE LA ADENOIDECTOMÍA

En función del momento en que se presenten, se clasifican en inmediatas, secundarias o tardías.

■ *Complicaciones inmediatas*

Hemorragia

Representa la complicación más frecuente y suele presentarse en el postoperatorio inmediato, aunque también puede aparecer durante la intervención y pasar desapercibida. Su frecuencia media se sitúa alrededor del 3-5% y sus causas son múltiples.

Las lesiones vasculares son, sobre todo, de la arteria vomeriana. Se producen cuando se raspa de forma excesivamente fuerte en contacto con el vómer y con su unión al techo del cavum. Se ha descrito incluso un caso de hemorragia masiva debida a la lesión de una arteria faríngea ascendente aberrante [9]. En los pacientes portadores de microdeleción 22q-11, hay que tener presente la posibilidad de que exista una arteria carótida aberrante con trayecto retrofaríngeo posterior, aunque en este tipo de pacientes, que suelen presentar fisuras palatinas o hendiduras submucosas del velo, no se suele recomendar la adenoidectomía.

La herida de la pared faríngea posterior se produce a menudo cuando se desciende demasiado al efectuar el raspado. Como máximo, puede ocasionar el despegamiento de la mucosa faríngea posterior. En las formas graves, es necesaria la reparación quirúrgica de la brecha con puntos reabsorbibles, a la que se debe asociar el control hemostático con pinza bipolar o taponamiento con vasoconstrictores.

Por último, también puede ser causa de hemorragia la exéresis incompleta de las vegetaciones adenoideas. En este caso, basta completar la exéresis para asegurar la hemostasia.

Entre las causas generales de hemorragia, constituye un factor predisponente la existencia de coagulopatía subyacente, que puede diagnosticarse gracias al estudio sistemático de coagulación que se realiza en el preoperatorio. Esto permite la adecuada preparación del paciente, además de prevenir las complicaciones hemorrágicas mediante el control sanguíneo de la hemostasia.

Broncoaspiración de sangre seguida de asfixia

Siempre debe tenerse en cuenta cuando la intervención se realiza sin estanqueidad de las vías respiratorias inferiores. Esta broncoaspiración de sangre merece una atención especial debido al riesgo de coagulación intrabronquial, que a veces puede tener consecuencias muy graves (por ejemplo, riesgo de obstrucción de un bronquio principal). Para prevenir este accidente, hay que colocar el depresor lingual en contacto con la pared faríngea posterior, pues, de este modo, se aíslan de manera suficiente las vías respiratorias subyacentes, y mantener continuamente la aspiración faríngea. Por esta razón, los médicos anestesistas tienden a proteger las vías respiratorias en este tipo de cirugía (cf supra).

Heridas de la úvula y del velo

Las dilaceraciones uvulares y velares se producen a menudo cuando se realiza el raspado con excesiva presión mediante adenótomos con cesta.

No suelen originar secuelas, pero es necesario comprobar la hemostasia a nivel de estas heridas.

■ *Complicaciones secundarias*

Hemorragia

El sangrado retardado después de la adenoidectomía es mucho menos frecuente que tras la amigdalectomía. En el 90% de los casos, las hemorragias postoperatorias aparecen

antes de las ocho primeras horas. Su persistencia impone la revisión del campo quirúrgico bajo anestesia general con intubación. La causa suele ser la persistencia de restos adenoideos. En este caso, basta con completar la exéresis y taponar algunos minutos para detener el sangrado. La localización corresponde a la de las hemorragias inmediatas.

Complicaciones infecciosas

Se suelen prevenir mediante la antibioticoterapia pre, per y postoperatoria. Las otitis medias agudas se producen especialmente tras la intervención en vegetaciones adenoideas sobreinfectadas, en el curso de la cual, si el legrado lateral es demasiado fuerte, se traumatiza el orificio inferior de la trompa de Eustaquio. Otras complicaciones como absceso adenoideo, septicemia o bronconeumonía son excepcionales, pero siempre posibles, ya que cualquier manipulación de un foco infeccioso ORL puede originar una difusión infecciosa regional o general.

Complicaciones a largo plazo

Insuficiencia velar

Los cirujanos deben intentar reconocer los niños predispuestos que presentan velo corto y vegetaciones adenoideas especialmente voluminosas. Su exéresis pone de manifiesto la insuficiencia velar durante el postoperatorio, con la aparición de rinolalia abierta y reflujo faringonasal más o menos acentuado. En caso de que exista indicación formal de adenoidectomía en estos niños, el legrado mediante adenótomo debe evitar lesionar las estructuras musculoaponeuróticas posteriores y, sobre todo, el rodete de Passavant, cuya importancia en la fonación es muy conocida. Siempre hay que prevenir a la familia del riesgo, aunque mínimo, de insuficiencia velar y de la posibilidad de que se precise rehabilitación foniátrica postoperatoria. En los casos de adenoidectomía en niños «de riesgo», adquieren gran interés las técnicas recientes que permiten la adenoidectomía parcial bajo control óptico y hemostasia intraoperatoria.

Recidivas

No se puede hablar exactamente de complicaciones a largo plazo. Pueden ser consecuencia de intervenciones incompletas o realizadas en niños menores de 12 meses. En todos los casos, la reintervención no se debe practicar hasta estar seguros de la recidiva. La revisión de la adenoidectomía no plantea problemas quirúrgicos y es similar a la técnica descrita con anterioridad.

Amigdalectomía

Aunque intervienen en el sistema de defensa inmunitario, las amígdalas palatinas suelen intervenirse quirúrgicamente a causa de su infección crónica, las complicaciones locorregionales que pueden ocasionar (absceso o adenopatía) y las complicaciones a distancia (renales, cardíacas y articulares). En algunos países, los organismos sanitarios públicos han definido con claridad los criterios de indicación de la amigdalectomía (Recuadro 3). Al igual que para la adenoidectomía, no existen contraindicaciones absolutas (Recuadro 2). Debido a la reciente evolución de los materiales y las técnicas, se distinguen por un lado las amigdalectomías por disección extracapsular y las amigdalectomías intracapsulares.

AMIGDALITIS CON DISECCIÓN EXTRACAPSULAR

Se pueden practicar dos técnicas: la amigdalectomía con Sluder en el niño y la amigdalectomía por disección en el niño y en el adulto.

Amigdalectomía con Sluder

La exéresis quirúrgica de las amígdalas, según esta técnica, corresponde a una verdadera enucleación amigdalina en una sola maniobra. Esta amigdalectomía es posible gracias a la existencia de un plano de despegamiento a nivel de la cápsula amigdalina cuya hemostasia espontánea se realiza por ligaduras vivientes debidas a la contracción muscular. Históricamente, se trata de una intervención practicada desde hace muchos años por los ORL, que tiene la ventaja de ser más rápida, pero que exige una gran habilidad. Se puede realizar en niños menores de 8-10 años. Aunque se admite en algunos centros, en otros se ha abandonado por completo. Guerrier resume bien las opiniones referentes a este método: la caída en desuso de la amigdalectomía con Sluder se relaciona con la anestesia; el anestesista ha modificado su técnica y la ORL debe hacer lo mismo con la suya.

Anestesia en el niño

Se describe la técnica por interés histórico, ya que existe cierto acuerdo en desaconsejar la amigdalectomía sin protección de las vías respiratorias [10].

Una vez que se ha realizado la inducción anestésica (cf supra) y se ha canalizado la vía venosa periférica, se administra el anestésico (O_2-N_2O) hasta que desaparece el reflejo palpebral y las pupilas se colocan en posición central. Se retira entonces la mascarilla, y el cirujano procede a practicar la amigdalectomía. Durante toda la duración del acto quirúrgico, que suele ser de 15-30 segundos, el anestesista aspira cuidadosamente la sangre y los restos mucosos que aparecen en la cavidad oral y en la faringe. Una vez concluida la amigdalectomía, se coloca enseguida al niño en decúbito lateral, y se sigue aspirando la faringe sin traumatizar las fosas amigdalinas hasta que despierta. La hemostasia se completa con la contracción de los músculos faríngeos, que se consigue rápidamente cuando el niño comienza a llorar.

Como consecuencia de la amigdalectomía, siempre se produce hemorragia, en general moderada, que cesa en el momento en que el niño recobra sus reflejos de protección laríngea en forma de llanto. Es evidente que la colaboración entre el anestesista y el cirujano debe ser perfecta, con el fin de que el niño despierte de la amigdalectomía en pocos segundos.

A continuación, el niño pasa a la sala de reanimación. Allí se le vigila durante 15-30 minutos y después se le traslada a su habitación. Durante las horas que siguen a la intervención, el niño debe permanecer en ayunas; sólo puede chupar cubitos de hielo o beber pequeños sorbos de agua fría.

Cirugía

Material. Se dispone sobre una mesa dispuesta a tal efecto, en general situada a la derecha del cirujano. Ésta comprende:

– un amigdalótomo de Sluder (del que existen tres tipos de hoja, según el tamaño del orificio; lo ideal sería que el tamaño de la hoja elegida fuera ligeramente inferior al diámetro de la amígdala);

– un abrebocas de Jennings;

– un bajalenguas metálico acodado;

– una cánula de aspiración faríngea rígida (tipo Yankauer);

– una pinza hemostática acodada;

– un par de tijeras.

Técnica. Se representa en la Fig. 3.

Recuadro 3 Recomendaciones sobre las indicaciones de la amigdalectomía

– *La* **otitis media aguda** *no es indicación de amigdalectomía.*
– *Las* **otitis medias recidivantes** *(presentación de al menos tres episodios de otitis media aguda en menos de seis meses, separados cada uno por un intervalo libre de al menos tres semanas) no constituyen indicación de amigdalectomía.*
– *La* **otitis seromucosa** *no es indicación de amigdalectomía, salvo casos concretos impuestos por la comorbilidad.*
– *En caso de* **amigdalitis aguda recidivante** *resistente al tratamiento médico bien dirigido y bien observado, se recomienda amigdalectomía.*
– *Se puede indicar amigdalectomía en caso de* **amigdalitis crónica** *(amigdalitis cuyos signos inflamatorios locales y regionales persisten 3 meses o más) que no responda al tratamiento médico bien dirigido y bien observado.*
– *En caso de* **tumefacción amigdalina unilateral** *sospechosa de malignidad, la amigdalectomía debe indicarse sin retraso para efectuar los estudios histológicos necesarios.*
– *La* **hipertrofia amigdalina bilateral aislada**, *sin signos de obstrucción, sin fenómenos inflamatorios y/o obstructivos recidivantes o crónicos, no sospechosa de malignidad, no constituye indicación de amigdalectomía.*
– *No se recomienda la amigdalectomía para tratar los trastornos del desarrollo pondoestatural y orofacial, los problemas dentales, ni los trastornos de la masticación y de la lengua, si no existe obstrucción sintomática de la vía respiratoria.*
– *En caso de* **absceso periamigdalino**, *el carácter sistemático de la amigdalectomía no se impondría tras la mejoría o a distancia del episodio agudo, habida cuenta de la eficacia del drenaje, la antibioticoterapia inicial y la escasa tasa de recidivas posteriores.*
– *En caso de* **síndrome de apnea obstructiva del sueño** *debido a hipertrofia adenoamigdalina, el tratamiento de referencia en el niño es la adenoamigdalectomía. Un problema distinto sería la existencia de otras causas asociadas al obstáculo que representa la hipertrofia adenoamigdalina (por ejemplo malformaciones o trastornos neurológicos). En estos casos, la adenoamigdalectomía forma parte de un tratamiento medicoquirúrgico más complejo.*
– *Los* **ronquidos aislados** *sin signos de obstrucción o de complicación no deberían constituir por sí solos indicación quirúrgica.*
– *Teniendo en cuenta el* **riesgo de complicaciones postoperatorias**, *la realización de la amigdalectomía en régimen ambulatorio está contraindicada en los niños que padezcan síndrome de apnea obstructiva del sueño.*

Exposición amigdalina. Después de colocar el abrebocas, se sitúa el amigdalótomo horizontalmente en la cavidad oral con la hoja abierta. Éste se introduce en dirección a la amígdala haciendo las veces de depresor lingual. La progresión del instrumento hacia atrás contribuye a colocar el polo inferior de la amígdala frente al orificio del amigdalótomo.

Introducción de la amígdala. Corresponde a un movimiento de rotación del amigdalótomo que introducirá en primer lugar el polo inferior de la amígdala y después su cara libre medial. La rotación del amigdalótomo, de alrededor de 60° sobre su eje, contribuye a colocarlo en el plano verticofrontal. Un segundo movimiento del instrumento hacia fuera deprimirá la comisura labial contralateral. En esta fase, la introducción amigdalina se completa con el índice de la mano libre que se apoya de arriba hacia abajo sobre la cara anterior del pilar anterior amigdalino. La sensación táctil de introducción de la amígdala suele ser clara, en forma de resalte. Sin embargo, el empuje del dedo no debe sobrepasar el plano del anillo delimitado por el amigdalótomo, ya que podría favorecer el desgarro del pilar anterior en el momento de la ablación de la amígdala.

Despegamiento amigdalino extracapsular. Una vez que la amígdala se encuentra dentro del amigdalótomo, el cirujano hace deslizar la hoja a ras de la cara profunda del pilar amigdalino anterior. Sin soltar, se realiza un movimiento de torsión del instrumento en dirección a la comisura homolateral a la amigdalectomía, con el fin de verificar que se ha prendido bien la amígdala y que sólo ella se ha introducido en el Sluder. Una vez que el amigdalótomo se ha llevado de nuevo a la comisura contralateral, el cirujano desliza el dedo índice de su mano libre entre el extremo duro del amigdalótomo y el fondo de la fosa amigdalina a nivel de su polo superior. Este movimiento del dedo índice apoyándose sobre el plano duro del amigdalótomo permite el despegamiento del plano capsulofaríngeo. Hay que tener en cuenta que, en el momento de la disección extracapsular, el dedo índice es el único que efectúa un ligero movimiento de fuerza. Es preciso recordar también que la hoja del amigdalótomo no es del todo cortante, por lo que no actúa como una guillotina propiamente dicha. Mientras el índice, siempre en contacto con el amigdalótomo, procede al despegamiento amigdalino, la mano que sostiene el amigdalótomo efectúa una rotación de 30° hacia dentro que estira la mucosa existente entre la amígdala y el pilar anterior. La progresión del índice hacia abajo facilita la amigdalectomía. Algunas veces, existen dificultades a este desplazamiento hacia el polo inferior de la amígdala, por lo que se debe acentuar el fenómeno de gancho del dedo índice y volver a llevar su tracción hacia delante para liberar este polo inferior de la mucosa faríngea adyacente a la mucosa de la base de la lengua. En caso de que resulte imposible, es mejor seccionar esta banda mucosa con la tijera, aun sabiendo que puede provocar una pequeña hemorragia suplementaria.

En la práctica, esta amigdalectomía, tal como se ha descrito con sus diferentes fases, debe realizarse en un solo tiempo, según un movimiento continuo sin provocar una tracción significativa y sin que el amigdalótomo relaje la presión que ejerce sobre la amígdala. Para confirmar que la amigdalectomía ha sido completa, el cirujano debe comprobar siempre la amígdala extirpada, cuya cápsula ha de mostrar un aspecto de superficie lisa y nacarada.

Amigdalectomía contralateral. Debe realizarse inmediatamente después de la primera amigdalectomía, mientras la cavidad faríngea todavía no se ha llenado de sangre. «Si somos lo suficientemente rápidos, podremos seguir con la segunda amígdala y enuclearla antes de que comience la pequeña hemorragia de la primera» (Guerrier).

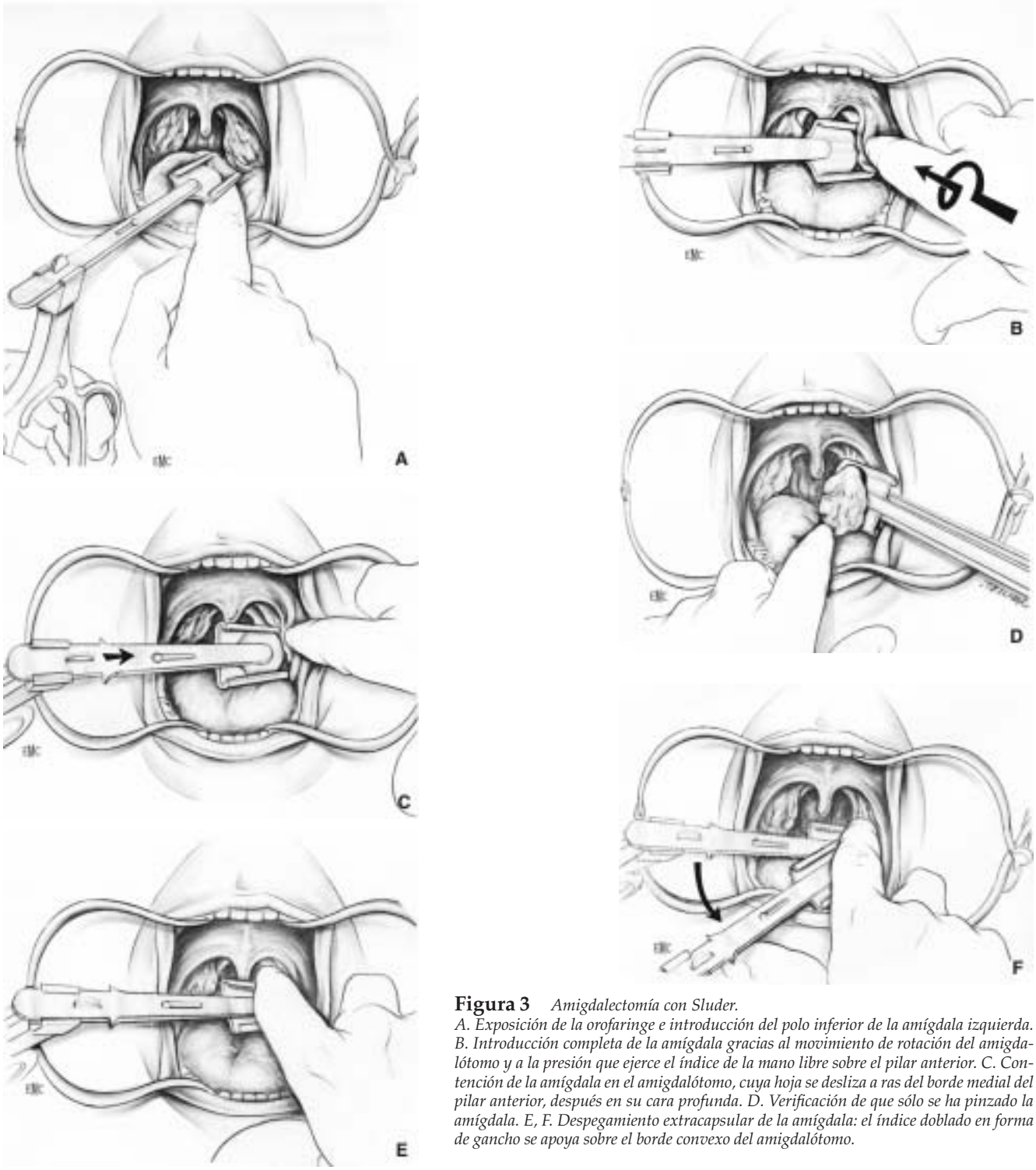

Figura 3 *Amigdalectomía con Sluder.*
A. Exposición de la orofaringe e introducción del polo inferior de la amígdala izquierda. B. Introducción completa de la amígdala gracias al movimiento de rotación del amigdalótomo y a la presión que ejerce el índice de la mano libre sobre el pilar anterior. C. Contención de la amígdala en el amigdalótomo, cuya hoja se desliza a ras del borde medial del pilar anterior, después en su cara profunda. D. Verificación de que sólo se ha pinzado la amígdala. E, F. Despegamiento extracapsular de la amígdala: el índice doblado en forma de gancho se apoya sobre el borde convexo del amigdalótomo.

Adenoidectomía asociada. El anestesista habrá previsto que la anestesia dure más de 15 segundos. La amigdalectomía se practica según la técnica antes expuesta.

Período postoperatorio

Como consecuencia de la amigdalectomía, siempre se produce hemorragia, en general moderada, que cesa cuando el niño recupera sus reflejos de protección laríngea en forma de llanto. Es evidente que la colaboración entre el anestesista y el cirujano debe ser perfecta para que el niño despierte de la amigdalectomía en pocos segundos.

A continuación, el niño pasa a la sala de reanimación, donde es vigilado durante 15-30 minutos; después se le traslada a su habitación. Durante las horas que siguen a la intervención, el niño debe permanecer en ayunas y sólo puede chupar cubitos de hielo o beber pequeños sorbos de agua fría. En general, el niño recibe el alta a las 6 horas de la anestesia, aunque algunos cirujanos prefieren que esto suceda al día siguiente, sobre todo si el paciente vive fuera del núcleo urbano. La odinofagia con otalgia refleja es más intensa los dos primeros días; los días siguientes están marcados por el reinicio de la alimentación líquida y blanda,

evitando los alimentos sólidos y ácidos. Durante la primera semana se prescribe tratamiento analgésico a base de paracetamol y codeína de forma sistemática. Durante algunos días se pueden administrar corticoides (betametasona), que han demostrado un efecto positivo en evolución del postoperatorio [11]. Parece que la técnica del Sluder es menos dolorosa que las técnicas de disección [12]. El niño suele retomar la alimentación casi normal alrededor del octavo día, momento en el que puede volver al colegio, aunque las fosas amigdalinas no se encuentren perfectamente cicatrizadas. En este período, las fosas se encuentran recubiertas por una capa fibrinosa blanquecina que no hay que intentar retirar, ya que se corre el riesgo de desencadenar una hemorragia. La prescripción médica comprende la continuación de la antibioticoterapia preoperatoria durante una semana, la desinfección nasal y la administración de analgésicos (excepto cualquier producto a base de aspirina) durante 48 horas.

■ *Amigdalectomía por disección con intubación*

Anestesia

La monitorización y la inducción anestésica son idénticas a las descritas en la amigdalectomía con Sluder. La intubación se realiza bajo halotano, asociado en ocasiones a propofol, a dosis de 3,5 mg/kg (3 mg/kg si el niño ha sido premedicado). Según las preferencias del cirujano, el niño se intuba por vía oro o nasotraqueal; la intubación orotraqueal deja libre el cavum, lo que permite la adenoidectomía asociada. Puede emplearse cualquier tipo de sonda, aunque se suelen preferir las sondas reforzadas, que se asocian a un abrebocas en el que la hoja, tomando apoyo sobre la lengua, presenta una escotadura donde se sostiene la sonda. El calibre de la sonda de intubación se calcula según la fórmula: (edad + 16)/4.

Una vez que el niño está intubado y la posición de la sonda controlada (Fig. 4), se sitúa la cabeza del mismo en hiperextensión para que el cirujano pueda colocar el abrebocas. La anestesia se mantiene con halotano, y la ventilación es de tipo espontáneo en circuito de Jackson-Rees. Si la anestesia tiene que prolongarse más de media hora, debe hacerse con ventilación controlada.

A través de la vía venosa periférica se perfunde solución de suero salino fisiológico y se inyecta atropina a dosis de 10 µg/kg de forma sistemática. Se inician la antibioticoterapia y la corticoterapia. Se ha descrito en la literatura el efecto beneficioso de la administración de corticoides en el período perioperatorio [11], así como el de los antiinflamatorios no esteroideos, más bien perjudicial [13].

Cirugía

Material. Comprende (Fig. 5):

Figura 4 *Colocación del niño intubado antes de la amigdalectomía.*

– un abrebocas de Kilner; con respecto a los que se proponen para los adultos, las formas pediátricas parecen más adaptadas; por una parte, se disminuye el volumen de los arcos que se fijan al maxilar superior para adaptarlos al paladar del niño y, por otra, las espátulas linguales son menos anchas, más largas y presentan una escotadura menos profunda, por lo que dificultan menos las maniobras quirúrgicas dentro de la boca;

– un bisturí largo con hoja del n° 15;

– una pinza de disección mucosa larga;

– un par de tijeras cortas y largas de Allaines o de Metzenbaum;

– una pinza de hemostasia bipolar;

– un portaagujas largo;

– una espátula de Hurd;

– una cánula rígida de aspiración (tipo Yankauer);

– una pinza prensora de amígdalas de tipo Portmann.

Técnica. Se ilustra en la Fig. 6.

Exposición de la región operatoria. Debe mantenerse en el eje sagital, fijando el gancho distal de la espátula lingual a un soporte que se sitúa en la región cervical del paciente. La exposición rectilínea es de suma importancia para que no se modifiquen las relaciones anatómicas entre los vasos carotídeos y la región amigdalina.

Figura 5 *Material necesario para la amigdalectomía por disección.*

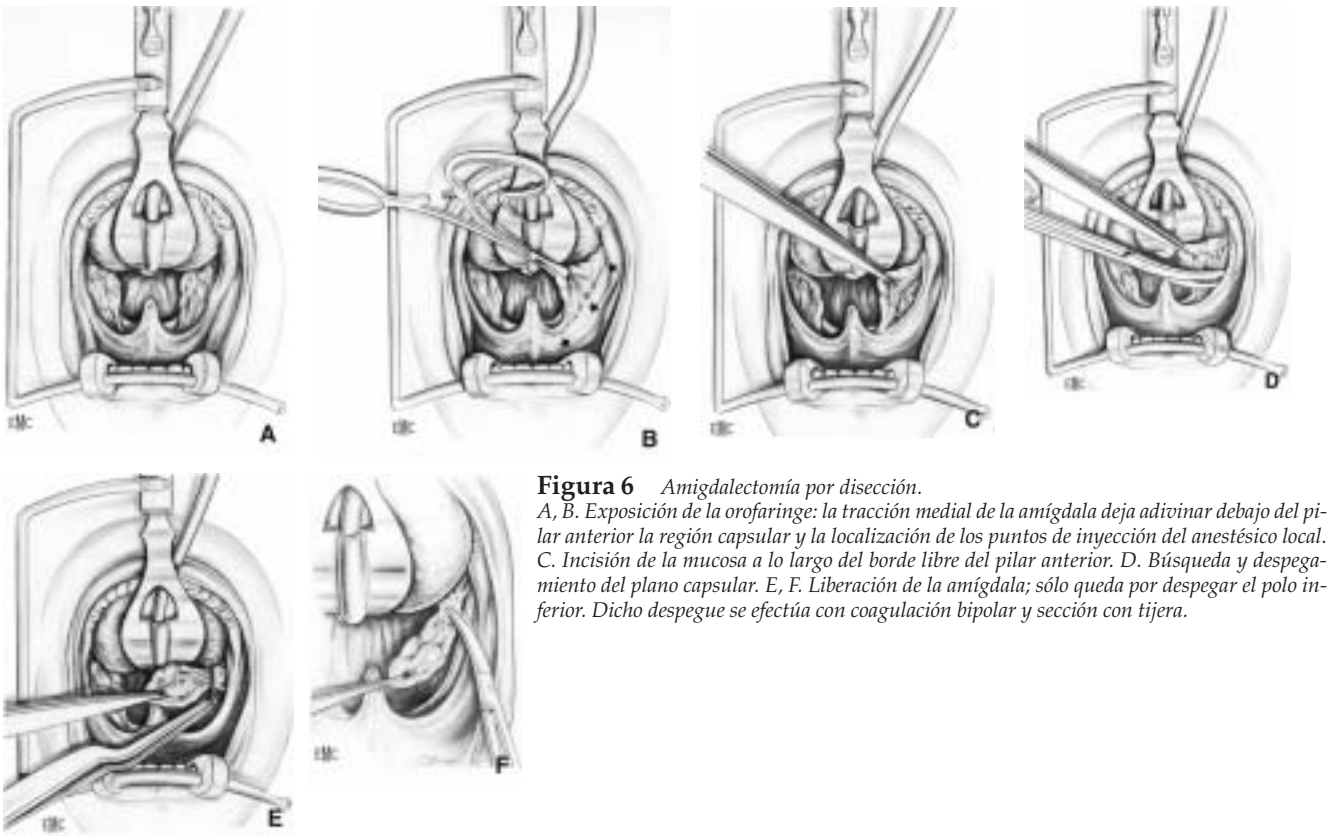

Figura 6 *Amigdalectomía por disección.*
A, B. Exposición de la orofaringe: la tracción medial de la amígdala deja adivinar debajo del pilar anterior la región capsular y la localización de los puntos de inyección del anestésico local. C. Incisión de la mucosa a lo largo del borde libre del pilar anterior. D. Búsqueda y despegamiento del plano capsular. E, F. Liberación de la amígdala; sólo queda por despegar el polo inferior. Dicho despegue se efectúa con coagulación bipolar y sección con tijera.

Algunos cirujanos tienen la costumbre de infiltrar las fosas amigdalinas. Para ello, inyectan en el plano capsular de cada fosa 1-2 ml de solución de suero fisiológico o anestésico local (lidocaína al 0,5%) con adrenalina (cuya dosis total no debe superar los 15 µg/kg).

Incisión de la mucosa faríngea. Se practica con bisturí a lo largo del borde libre del pilar anterior, de la ojiva amigdalina por arriba y hasta la mucosa de la base de la lengua por abajo. Esta maniobra se puede realizar con la tijera o con el bocado de la pinza de disección.

Búsqueda del plano capsular. Se sujeta la amígdala con la pinza tira-amígdalas y se atrae medialmente. La identificación del plano capsular, así desplegado, se consigue mediante las maniobras de disección de la tijera. El hallazgo de la cápsula nacarada suele ser fácil; una vez que se ha localizado, su exposición se realiza desde arriba hacia abajo, bien con las tijeras, con una torunda montada o con el aspirador rígido.

Liberación de la amígdala. Tras haber fijado así los límites de un corredor capsular delimitado por los planos mucosos anterior y posterior, la coagulación bipolar de estos últimos y después su sección con la tijera permiten liberar la totalidad de la amígdala, que sólo queda pediculada por su polo inferior. No obstante, se necesita una cuidadosa coagulación del polo superior para soltar la ojiva amigdalina. La liberación del polo inferior se realiza mediante amplia coagulación que puede lesionar la mucosa de la base de la lengua. La sección con la tijera de este plano mucoso previamente coagulado permite la exéresis de la amígdala.

El control de la hemostasia de la fosa amigdalina debe ser extremadamente cuidadoso. Se efectúa con la pinza bipolar mediante toques sucesivos de las zonas hemorrágicas. Mientras que un fragmento de compresa húmeda se coloca en la fosa amigdalina, se realiza la amigdalectomía contralateral según la misma técnica. Al finalizar la intervención, se comprueba de nuevo la hemostasia de las dos fosas amigdalinas. La rapidez de esta intervención y el también rápido despertar del paciente hacen que las ligaduras vivientes, como consecuencia de la contracción muscular, jueguen un importante papel.

Modificaciones técnicas. En el niño suele asociarse la adenoidectomía. Ésta se practica al finalizar la amigdalectomía con ayuda de un adenótomo, y el cirujano permanece a la cabecera del niño.

El control de la hemostasia se asegura taponando el cavum con una compresa.

En caso de antecedentes infecciosos especialmente graves, incluso de secuelas de absceso, la identificación del plano capsular puede resultar muy difícil. En estas situaciones, es preferible intentar descubrirlo en la parte superior del pilar anterior mediante disección con tijera que llegue hasta quedar en contacto con el tejido amigdalino. El despegamiento hacia abajo y hacia fuera debe ser muy prudente, bajo control permanente de la hemostasia. En este caso, la aparición de hemorragia no controlable con la hemostasia bipolar puede requerir la colocación de una pinza hemostática y proceder a la ligadura con hilo de reabsorción lenta (poliglactina) de 4/0.

Para la práctica de la amigdalectomía por disección se han desarrollado nuevas técnicas.

Algunos equipos utilizan el bisturí de ultrasonidos o las bipolares de radiofrecuencia (empleadas de la misma forma que las bipolares en la técnica de disección convencional), aunque parece que no modifican ni los resultados quirúrgicos ni la duración de la intervención [14, 15].

Para intentar disminuir la morbilidad en términos de hemorragia y dolor, algunos autores proponen el empleo del láser. El láser KTP ha sido muy decepcionante, ya que, aunque parece disminuir el sangrado durante la

intervención, aumenta el dolor en el postoperatorio [16]. El láser argón, empleado sólo con fines hemostáticos, ofrece resultados prometedores en la disminución de la hemorragia peroperatoria [17].

Como apunte histórico, algunos autores propusieron la realización de crioterapia peroperatoria con la finalidad de disminuir los fenómenos dolorosos gracias a la aplicación de dos agujas que funcionaban como termopar, haciendo que la temperatura de los tejidos en contacto descendiera hasta -20 °C y -32 °C durante un minuto [18].

Período postoperatorio

Una vez concluida la intervención, se procede a la extubación sobre la misma mesa de quirófano, 5 minutos después de verificar por última vez las fosas amigdalinas. La vigilancia postoperatoria se realiza en la sala de reanimación durante aproximadamente media hora, después de la cual el niño regresa a su habitación. Tres horas después de la intervención se le permite beber líquidos fríos, y la tarde de la misma ya puede tomar alimentación líquida o blanda. Como en el caso del Sluder, el alta varía según el cirujano y la proximidad del domicilio. En la actualidad, la actitud general consiste en mantener hospitalizado al niño la noche posterior a la intervención, dándole de alta al día siguiente después de la visita del cirujano y del anestesista. La prescripción médica y los cuidados postoperatorios son idénticos a los de la amigdalectomía con Sluder.

AMIGDALECTOMÍA INTRACAPSULAR

Este tipo de técnica consiste en practicar el «vaciamiento» amigdalino sin tocar la cápsula. Al ser la exéresis del tejido linfoide incompleta por definición, la amigdalectomía intracapsular no se indica en casos de intervención por amigdalitis de repetición o flemones periamigdalinos. Sólo respeta las indicaciones respiratorias. Se reconoce que el objetivo de este concepto de amigdalectomía es el de disminuir las complicaciones dolorosas y hemorrágicas. Hoy en día se emplean dos sistemas: el microdesbridador [19] y la radiofrecuencia [20]. En ambos casos, se coloca al paciente en posición de Rose, como para la amigdalectomía extracapsular con intubación.

El empleo del microdesbridador con las hojas adaptadas a la cirugía amigdalina permite el vaciado intracapsular con irrigación continua. El problema de la hemostasia se resuelve mediante el uso a demanda de la pinza bipolar.

La radiofrecuencia consiste en el vaciado ultrasónico de la amígdala. Como en el caso del microdesbridador, los fenómenos dolorosos postoperatorios parecen menores que en el caso de la amigdalectomía extracapsular. La hemorragia intraoperatoria también parece menor en el caso de la radiofrecuencia.

COMPLICACIONES DE LA AMIGDALECTOMÍA

■ *Complicaciones anestésicas*

Son ante todo perioperatorias.

Si la anestesia es demasiado ligera, pueden aparecer alteraciones del ritmo y broncoespasmo. Por el contrario, si durante la adenoidectomía o la amigdalectomía con Sluder la anestesia es demasiado profunda, existe riesgo de aspiración y de broncoespasmo secundario.

Al despertar, pueden aparecer las complicaciones habituales de la extubación, como espasmo laríngeo, riesgo de aspiración de sangre o restos en el enfermo extubado insuficientemente despierto, así como laringitis subglótica, que siempre es posible después de la intubación infantil y que puede prevenirse con la corticoterapia peroperatoria.

El postoperatorio inmediato puede complicarse por los accesos de tos, las náuseas y, sobre todo, los vómitos. Cuando éstos son muy repetidos, pueden indicar acetonemia y contribuyen a acentuar la deshidratación del niño. En los niños de más de 2 años de edad se puede prescribir un antinauseoso del tipo ondansetrón a dosis de 0,1 mg/kg en inyección única intravenosa lenta (máximo 4 mg). En los mayores de 15 años, se prescriben 4 mg por vía intravenosa lenta.

■ *Complicaciones quirúrgicas*

Según el momento de su aparición, se clasifican en inmediatas, secundarias y tardías.

Complicaciones inmediatas

Hemorragia. Con independencia del momento en que aparezca, constituye la complicación más frecuente y más temida. Nunca debe ignorarse, ya que puede originar complicaciones muy graves que pueden poner en riesgo la vida del paciente. Su valoración suele ser muy arriesgada, debido a que el niño es difícil de explorar: no coopera o lo hace poco debido al dolor y a su estado general, deglute con facilidad la sangre faríngea y, en la exploración, aparenta un aspecto tranquilizador. En el adulto y el adolescente, el diagnóstico resulta más sencillo, ya que la cooperación es posible, y la deglución de la sangre escasa. Aunque se han señalado varios factores de riesgo como la edad, el sexo femenino y la duración de la intervención, los factores esenciales de riesgo son la hemostasia incompleta y las coagulopatías [23].

Las hemorragias inmediatas son las más frecuentes [22] y se presentan cuando el niño está todavía en el bloque quirúrgico, tanto en la misma mesa de operaciones como en la sala de reanimación. En general, provienen de los pedículos vasculares de la amígdala y suelen manifestarse por sangrado a chorro que impone la revisión quirúrgica inmediata. También puede aparecer como sangrado en sábana que proviene de secciones de la mucosa. Su persistencia al cabo de algunos minutos también impone la revisión quirúrgica bajo anestesia general con intubación.

Traumatismos o luxaciones dentales. Estas complicaciones se producen como consecuencia de la intubación o de la colocación del abrebocas, y son más frecuentes en las amigdalectomías por disección que en las que se realizan con Sluder. Afectan, básicamente, a los dientes de leche y se debe tener sumo cuidado para que el fragmento dental no se introduzca en el árbol respiratorio.

Heridas velares o velofaríngeas. Suelen ser incidentes secundarios a las amigdalectomías con Sluder. Aparecen como amputaciones de la úvula y desgarros o perforaciones del pilar anterior. Estas heridas pueden originar hemorragias y cicatrices retráctiles. No se reparan quirúrgicamente de forma sistemática si no plantean trastornos de la voz.

Efracciones de los espacios parafaríngeos. Suelen producirse en el curso de amigdalectomías difíciles, como por ejemplo en el caso de los flemones, donde desaparece el plano de despegamiento entre la amígdala y la fosa. Su búsqueda puede provocar la dilaceración de los músculos faríngeos, con el riesgo de hemorragia que esto conlleva. Dicho riesgo puede controlarse mediante disección cuidadosa con la pinza bipolar y una compresa húmeda. Si la hemostasia es necesaria, se pueden efectuar puntos en cruz con sutura reabsorbible de poliglactina.

Complicaciones secundarias

Hemorragias. Hay que distinguir las hemorragias que aparecen en las horas posteriores a la intervención quirúrgica de las que tienen lugar en el curso de los días siguientes. En el postoperatorio inmediato, el 90% de las hemorragias acontece antes de las 6 horas, aunque algunos episodios hemorrágicos pueden diagnosticarse cuando llevan hasta 12 horas de evolución. Estas hemorragias suelen tener su origen, fundamentalmente, en una hemostasia incompleta y obligan a una revisión rápida del campo quirúrgico.

Las hemorragias a distancia se suelen producir entre los días 5°-15°, y se deben a la caída de las escaras. Se ha descrito incluso un caso en el que la hemorragia se produjo a los 38 días [24]. La simple consulta telefónica en este sentido obliga a la revisión del niño. Puede que el episodio hemorrágico no haya sido muy grave y que en el momento de la exploración sólo se observen las fosas en vías de cicatrización, pero en otras ocasiones puede observarse un coágulo en la fosa amigdalina:

– si el coágulo es pequeño y el estado general del niño correcto, se indicará vigilancia médica, ya que si se repite la hemorragia será preciso revisar quirúrgicamente las fosas amigdalinas;

– si es voluminoso y obstruye la faringe, es preferible programar la revisión quirúrgica inmediata, ya que la hemorragia clásicamente mantenida por el coágulo no cesará por sí misma y expondrá de forma secundaria al paciente a un cuadro hemorrágico grave.

Estas revisiones suelen ser difíciles debido a que se realizan sobre tejidos friables y esfacelados; si no se consigue la hemostasia con la pinza bipolar, las ligaduras se deben efectuar sin tracción para evitar cualquier desgarro muscular, que puede producir fenómenos hemorrágicos a su alrededor.

En algunos casos, puede ser necesaria la embolización mediante angiografía [25].

Complicaciones infecciosas. En principio, se previenen mediante la antibioticoterapia per y postoperatoria. La infección de las fosas amigdalinas se traduce por hipertermia asociada a dolor y, sobre todo, otalgia. Hoy en día, los abscesos postoperatorios de los espacios parafaríngeos son excepcionales. Pueden producirse después de las heridas de las paredes laterales de la fosa y tras las dilaceraciones de los espacios parafaríngeos. Es posible prevenirlos mediante la antibioticoterapia local y general postoperatoria. En la actualidad, han desaparecido las bronconeumonías y los abscesos pulmonares, que se producían como consecuencia de aspiraciones de sangre debidas a la ausencia de protección de las vías respiratorias durante las amigdalectomías con Sluder.

Complicaciones a largo plazo

Las modificaciones de la voz son consecuencia inconstante de la modificación de los resonadores faríngeos. Además de los problemas cicatrizales del velo y de las fosas amigdalinas, hay que conocer la existencia de rinolalia postoperatoria regresiva tras la extirpación de amígdalas especialmente grandes.

La estenosis orofaríngea es una complicación poco frecuente. Suele aparecer después de las amigdalectomías con Sluder que entrañan dilaceración y cicatrización viciosa de los pilares. Su tratamiento es quirúrgico y se basa en la faringoplastia de ampliación.

Hay que distinguir la insuficiencia velar funcional transitoria, que aparece en el postoperatorio inmediato y que se debe a la contracción refleja de la banda muscular velofaríngea, de la insuficiencia velar definitiva, resultado de la resección excesiva de los pilares en velos de constitución corta.

Las amigdalectomías incompletas (excepto en las técnicas intracapsulares) se producen esencialmente durante las amigdalectomías con Sluder y afectan sobre todo al polo inferior, que escapa a la hoja del instrumento. Estas amigdalectomías incompletas suelen producir hemorragias inmediatas, pero a veces pasan desapercibidas, descubriéndose al cabo del tiempo por la reaparición de los cuadros de amigdalitis.

Entre las complicaciones poco frecuentes, deben citarse las lesiones del nervio hipogloso mayor [26] y del nervio lingual [27].

Bibliografía ➤

Bibliografía

[1] Bolton-Maggs PH, Pasi KJ. Haemophilias A and B. *Lancet* 2003; 361: 1801-1809

[2] Francis JD, Leary T, Niblett DJ. Convulsions and respiratory arrest in association with desmopressin administration for the treatment of a bleeding in a child with borderline haemophilia. *Acta Anaesthesiol. Scand.* 1999; 43: 870-873

[3] Dunn CJ, Goa KL. Tranexamic acid: a review of its use in surgery and other indications. *Drugs* 1999; 57: 1005-1032

[4] Guerrier Y, Benevant R. Adénoïdectomie, amygdalectomie. In: Portmann M, Guerrier Y, eds. *Traité de technique chirurgicale ORL et cervico-faciale. tome III.* Paris: Masson, 1987; 3-49

[5] Koltai PJ, Chan J, Younes A. Power-assisted adenoidectomy: total and partial resection. *Laryngoscope* 2002; 112: 29-31

[6] Elluru RG, Johnson L. Myer CM3rd. Electrocautery adenoidectomy compared with curettage and power-assisted methods. *Laryngoscope* 2002; 112: 23-25

[7] Walker P. Paediatric adenoidectomy under vision using suction-diathermy ablation. *Laryngoscope* 2001; 111: 2173-2177

[8] Wynn R, Rosenfeld RM. Outcomes in suction coagulator adenoidectomy. *Arch. Otolaryngol. Head Neck Surg.* 2003; 129: 182-185

[9] Windfuhr JP. An aberrant artery as a cause of massive bleeding following adenoidectomy. *J. Laryngol. Otol.* 2002; 116: 299-300

[10] Mercier C. Anesthésie pour adénoïdectomie et amygdalectomie chez l'enfant. In: Gouchet A, Laffon M, eds. *Conférences d'actualisation de la SFAR.* Paris: Elsevier, 1999; 71-87

[11] Goldman AC, Govindaraj S, Rosenfeld RM. A meta-analysis of dexamethasone use with tonsillectomy. *Otolaryngol. Head Neck Surg.* 2000; 123: 682-686

[12] Homer JJ, Williams BT, Semple P, Swanepoel A, Knight LC. Tonsillectomy by guillotine is less painful than by dissection. *Int. J. Pediatr. Otorhinolaryngol.* 2000; 52: 25-29

[13] Marret E, Flahault A, Samama CM, Bonnet F. Effects of post-operative non-steroidal anti-inflammatory drugs on bleeding risk after tonsillectomy: meta-analysis of randomised controlled trials. *Anesthesiology* 2003; 98: 1497-1502

[14] Morgenstein SA, Jacobs HK, Brusca PA, Consiglio AR, Donzelli J, Jakubiec JA et al. A comparison of tonsillectomy with the harmonic scalpel versus electrocautery. *Otolaryngol. Head Neck Surg.* 2002; 127: 333-338

[15] Temple RH, Timms MS. Paediatric coblation tonsillectomy. *Int. J. Pediatr. Otorhinolaryngol.* 2001; 61: 195-198

[16] Kothari P, Brown PS, Obara L, O'Malley S. A prospective double-blind randomised controlled trial comparing the suitability of KTP laser tonsillectomy with conventional dissection tonsillectomy for day case surgery. *Clin. Otolaryngol.* 2002; 27: 369-373

[17] Bowling DM. Argon beam coagulation for post-tonsillectomy hemostasis. *Otolaryngol. Head Neck Surg.* 2002; 126: 316-320

[18] Robinson SR, Purdie GL. Reducing post-tonsillectomy pain with cryoanalgesia: a randomized controlled trial. *Laryngoscope* 2000; 110: 1128-1131

[19] Koltai PJ, Solares CA, Mascha EJ, Xu M. Intracapsular tonsillectomy for tonsillar hypertrophy in children. *Laryngoscope* 2002; 112: 17-19

[20] Plant RL. Radiofrequency treatment of tonsillar hypertrophy. *Laryngoscope* 2002; 112: 20-22

[21] Kendrick D, Gibbin K. An audit of the complications of paediatric tonsillectomy, adenoidectomy and adenotonsillectomy. *Clin. Otolaryngol.* 1993; 18: 115-117

[22] Windfuhr JP, Chen YS. Incidence of post-tonsillectomy hemorrhage in children and adults: a study of 4848 patients. *Ear Nose Throat J.* 2002; 81: 626-628[630,632]

[23] de Diego JI, Prim MP, Rodriguez E, Garcia J, Morado M. Von Willebrand disease as a cause of unanticipated bleeding following adeno-tonsillectomy. *Int. J. Pediatr. Otorhinolaryngol.* 1999; 49: 185-188

[24] Windfuhr JP, Ulbrich T. Post-tonsillectomy hemorrhage: results of a 3-month follow-up. *Ear Nose Throat J.* 2001; 80: 790-795[798, 800]

[25] Windfuhr JP. Indications for interventional arteriography in post-tonsillectomy hemorrhage. *J. Otolaryngol.* 2002; 31: 18-22

[26] Sharp CM, Borg HK, Kishore A, MacKenzie K. Hypoglossal nerve paralysis following tonsillectomy. *J. Laryngol. Otol.* 2002; 116: 389-391

[27] Tomita H, Ohtuka K. Taste disturbance after tonsillectomy. *Acta Otolaryngol.* 2002; 546: 164-172[suppl]